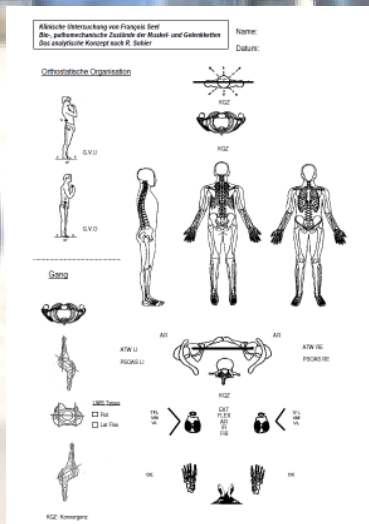


# 7. SFABS Fachtagung

## Vertiefung der Ganganalyse

Gelenk	Gangart von oben	Gangart von unten
	• SKL ventral der TCFA	• SKL dorsal der TCFA
Hüfte	<ul style="list-style-type: none"> <li>• Innenrotation in der Hüfte</li> <li>• Adduktionsstellung</li> <li>• Schmalspüriger Gang</li> </ul>	<ul style="list-style-type: none"> <li>• Außenrotation in der Hüfte</li> <li>• Abduktionsstellung</li> <li>• Breitspüriger Gang</li> </ul>
Knie	• Knieextension und Varus	• Knieflexion und Valgus
Fuss	<ul style="list-style-type: none"> <li>• Abrollen über lateralen Fussrand (Cuboidgänger)</li> <li>• Ausgeprägtes Längsgewölbe</li> <li>• Frühes Ablösen des Calcaneus</li> </ul>	<ul style="list-style-type: none"> <li>• Abrollen über medialen Fussrand (Naviculargänger)</li> <li>• Abgeflachtes Längsgewölbe</li> <li>• Spätes Ablösen des Calcaneus</li> </ul>
Becken	• Eher aufgerichtet	• Eher nach vorn gekippt
Wirbelsäule	<ul style="list-style-type: none"> <li>• wenig Krümmungen</li> <li>• Lateralflexorischer Rhythmus</li> </ul>	<ul style="list-style-type: none"> <li>• Vermehrte Krümmungen</li> <li>• Rotations-Rhythmus</li> </ul>
Schulter	• Eher retrahiert	• Eher protrahiert
Armpendel	<ul style="list-style-type: none"> <li>• Eher add- abduktorsch</li> <li>• Aus dem Ellbogen</li> </ul>	<ul style="list-style-type: none"> <li>• Eher sagittal, dorsal der Frontalebene</li> <li>• Aus dem ganzen Arm</li> </ul>



**12. November 2011**  
**Kantonsspital Bruderholz**